

В. В. Зарубаев<sup>1</sup>, А. В. Слита<sup>1</sup>, С. В. Беляевская<sup>1</sup>, В. Е. Небольсин<sup>2</sup>, О. И. Киселев<sup>1</sup>, Д. В. Рейхарт<sup>3</sup>

## Противовирусная активность Ингавирина® на модели экспериментальной диссеминированной аденовирусной инфекции у животных

<sup>1</sup>ФГБУ НИИ "Институт гриппа", С.-Петербург; <sup>2</sup>ОАО "ВалентаФарм", Москва;  
<sup>3</sup>Первый Московский государственный медицинский университет им. И. М. Сеченова

Аденовирусы представляют собой клинически значимое семейство патогенов человека. Благодаря широкому тканевому тропизму аденовирусы способны вызывать различные патологии, начиная от умеренных респираторных расстройств и кончая летальными исходами у пациентов с иммунодефицитами. Мы приводим результаты исследования противовирусной активности нового препарата Ингавирина® [2-(имидазол-4-ил-этанамид) пентадиовой-1,5 кислоты] в отношении аденовируса человека 5 типа на животной модели. Показано, что Ингавирин® снижает инфекционный титр аденовируса в печени и легких новорожденных сирийских хомяков (приблизительно на 1 log<sub>10</sub> TCID<sub>50</sub> по сравнению с контролем) и вдвое уменьшает размеры очагов воспаления в печени. Кроме того, он также снижает количество вирусинфицированных клеток, выявляемых при помощи морфологического анализа. Гепатоциты животных, прошедших лечение Ингавирином®, выглядели интактными в отличие от сильно вакуолизированных клеток животных, получавших плацебо. Полученные данные позволяют рассматривать Ингавирин® как перспективное средство комплексной терапии аденовирусной патологии человека.

Ключевые слова: аденовирусная инфекция, Ингавирин®, противовирусные средства, животная модель

### Antiviral activity of Ingavirin® on an animal model for experimental disseminated adenovirus infection

V. V. Zarubayev<sup>1</sup>, A. V. Slita<sup>1</sup>, S. V. Belyaevskaya<sup>1</sup>, V. E. Nebolsin<sup>2</sup>, O. I. Kiselev<sup>1</sup>, D. V. Reikhart<sup>3</sup>

<sup>1</sup>Research Institute of Influenza, North-Western Branch, Russian Academy of Medical Sciences, Saint Petersburg;  
<sup>2</sup>OAO Valenta Pharm, Moscow; <sup>3</sup>I. M. Sechenov First Moscow State Medical University

Adenoviruses constitute a clinically important family of human pathogens. Due to their wide tissue tropism, adenoviruses are able to induce different diseases from moderate respiratory disorders to fatal outcomes in patients with immunodeficiencies. The authors present the results of a trial of the antiviral activity of the new drug Ingavirin® [2-(imidazole-4-yl-ethanamide) pentandioic-1,5 acid] against human adenovirus type 5 on an animal model. Ingavirin® is shown to decrease an adenoviral infectious titer in the liver and lung of neonatal Syrian hamsters (by approximately 1 log<sub>10</sub> TCID<sub>50</sub> as compared to the control) and to reduce the sizes of liver inflammation foci by 2-fold. Furthermore, it also decreases the count of virus-infected cells detectable by morphological analysis. Hepatocytes from Ingavirin®-treated animals appear intact unlike strongly vacuolized cells from the animals given placebo. The findings make it possible to regard Ingavirin® as a promising agent of the combination therapy of human adenovirus disease.

Key words: adenovirus infection, Ingavirin®, antivirals, animal model

Аденовирусы составляют семейство ДНК-геномных вирусов, инфицирующих широкий спектр млекопитающих и птиц. Вирионы аденовируса представляют собой безоболочечные икосаэдрические частицы диаметром 70—100 нм, содержащие одну цепь линейной двухцепочечной ДНК длиной 26—43 kb. Аденовирусы классифицированы на 6 групп (А—F) на основании различий в биологических характеристиках, туморогенности и гомологии ДНК [3]. Имея в целом широкий тканевый тропизм, некоторые аденовирусы проявляют преимущественную тропность к респираторному тракту и вызывают респираторные симптомы, включая ринит, тонзиллит, фарингит, бронхит и пневмонию. К ним относятся аденовирусы подгрупп В (Ad3, 7, 14, 16, 21, 34, 35), С (Ad1, 2, 5, 6) и Е (Ad4), вызывающие до 8% респираторных заболеваний у детей [17]. Ad4 и Ad7 являются также значимой причиной острых респираторных инфекций у новорожденных [11, 19]. Заболеваемость аденовирусными инфекциями не имеет выраженной сезонности, как большинство респираторных вирусов человека.

Аденовирусная инфекция протекает относительно легко у иммунокомпетентных пациентов, однако представляет серьезную угрозу для людей с иммунодефицитами [7, 14], приводя в этом случае к тяжелым последствиям вплоть до летального исхода [2, 16], в частности обуславливая до 60% смертности среди реципиентов костного мозга [12]. Таким образом, проблема поиска химиопрепаратов, которые эффективно подавляли бы репродукцию аденовирусов и были бы перспективными для практической медицины, весьма важна.

На сегодняшний день не существует единого формально признанного препарата для лечения аденовирусных инфекций. Аналоги нуклеозидов широкого профиля (рибавирин, ганцикловир и цидофовир) были с большим или меньшим успехом использованы в ряде исследований для терапии аденовирусных патологий человека, включая гепатиты, циститы и пневмонии при иммунодефицитных состояниях у реципиентов органов [6, 8, 9, 18]. В то же время как рибавирин, так и цидофовир дают существенные побочные эффекты. Рибавирин приводит к анемии и угнетению кроветворения, цидо-

Контактная информация:

Зарубаев Владимир Викторович, зав. лаб.; e-mail: zarubayev@influenza.spb.ru

фовир при внутривенном применении проявляет нефротоксичность [3]. Еще одним перспективным соединением, активным против аденовируса, является 6-азацитидин [4, 21], однако он, как и многие другие химические соединения самой разной природы [5, 10, 15, 20], не доведен до стадии клинического применения. Препараты интерферона, широко применяемые в России для лечения респираторных инфекций, эффективны главным образом при профилактическом использовании и не могут считаться основным средством терапии при тяжелых случаях инфекции, таких как пневмония, бронхолиты, аденовирусные циститы и т. п. Аденовирусы, кроме того, обладают эффективными механизмами подавления интерферониндуцированного противовирусного каскада реакций [22], вследствие чего устойчивы к действию интерферона и его индукторов.

Ранее нами была показана ингибирующая активность имидазолилэтанамидпентандиовой кислоты (препарата Ингавирин®) против аденовируса человека в опытах на культуре клеток. Целью настоящего исследования была оценка противовирусной активности Ингавирина® против аденовируса человека в экспериментах *in vivo* на сирийских хомяках.

### Материалы и методы

**Препараты.** В работе использовали препарат Ингавирин® производства ОАО "ВалентаФарм", Россия. В качестве референс-препарата использовали Арбидол® (ОАО "Фармстандарт", Россия).

**Вирусы.** В работе был использован аденовирус человека 5 типа. Вирус пассировали в клетках Нер-2 при 36°C в атмосфере 5% CO<sub>2</sub>.

**Животные.** С целью воспроизведения аденовирусной инфекции у лабораторных животных были использованы новорожденные сирийские хомяки, у которых этот вирус, по данным литературы, вызывал диссеминированную вирусную инфекцию, протекающую с поражением печени, легких и сердца [21]. Новорожденных хомячков получали от половозрелых родителей и использовали в опытах через 24—48 ч после рождения. Животных подбирали в группы опыта методом случайной выборки. В каждую группу опыта брали по 6 животных. Каждый опыт ставили в трех повторностях, используя каждый раз самок, не контактировавших ранее с зараженным потомством, для исключения влияния на исход опыта факторов пассивного иммунитета, передаваемого с молоком при кормлении новорожденных.

**Экспериментальная аденовирусная инфекция.** Вирус вводили животным подкожно в объеме 0,1 мл и дозе 10<sup>5</sup> TCID<sub>50</sub>. Препараты вводили подкожно в объеме 0,1 мл через 12, 36 и 60 ч после инфицирования. Дозы препаратов: Ингавирин® — 30 мг/кг, Арбидол® — 100 мг/кг. В качестве плацебо животным контрольной группы вводили физиологический фосфатный буфер. В качестве отрицательного контроля использовали интактных животных, которых содержали в тех же условиях, что и опытные группы.

Через 72 ч после заражения животных из каждой группы умерщвляли, вскрывали и изолировали печень и легкие. Полученные органы взвешивали и использовали для выделения вируса и гистологического анализа (см. ниже).

**Титрование вируса.** Для определения инфекционного титра вируса в органах животных печень и легкие мышцей, извлеченные на 3-и сутки после инфицирования, гомогенизировали в 10-кратном объеме стерильного физиологического фосфатного буфера и готовили из гомогенатов серию 10-кратных разведений на том же буфере. При определении титра вируса использова-

ли культуру клеток Vero, выращенных на 96-луночных панелях на среде MEM. Клетки заражали серийными 10-кратными разведениями гомогенатов от 10<sup>-1</sup> до 10<sup>-6</sup> и инкубировали в термостате в течение 96 ч. По окончании срока инкубации клетки промывали 2 раза по 5 мин фосфатно-солевым буфером и оценивали количество живых клеток при помощи метилтетразолиевого теста (МТТ) [13]. С этой целью в лунки планшетов добавляли по 100 мкл раствора (5 мг/мл) 3-(4,5-диметилтиазолил-2)-2,5-дифенилтетразолия бромид ("ICN Biochemical Inc.", Орора, Огайо, США) на физиологическом растворе. Клетки инкубировали при 37°C в атмосфере 5% CO<sub>2</sub> в течение 2 ч и промывали в течение 5 мин фосфатно-солевым буфером. Осадок растворяли в 100 мкл лунку с ДМСО, после чего оптическую плотность в лунках планшетов измеряли на многофункциональном ридере Victor 1420 ("Perkin Elmer", Финляндия) при длине волны 535 нм. Вирус считали присутствующим в лунке, если оптическая плотность в ней была в 2 раза и более меньше, чем в лунках с интактными клетками. На основании полученных данных рассчитывали титр аденовируса, который выражали в десятичных логарифмах 50% тканевой цитотоксической инфекционной дозы (lgTCID<sub>50</sub>). О противовирусной активности соединений судили по снижению инфекционного титра вируса по сравнению с контрольными значениями.

**Гистологический анализ.** Для морфологического исследования органы фиксировали 10% формалином на фосфатном буфере, отмывали в проточной воде в течение ночи, дегидратировали в этаноле нарастающей концентрации, проводили через хлороформ, заливали в парафин и готовили из полученных блоков срезы толщиной 4 мкм. Срезы освобождали от парафина ксилолом, регидратировали в этаноле убывающей концентрации, окрашивали гематоксилином и эозином, дифференцировали в подкисленном спирте, окончательно обезжировали в спиртах нарастающей концентрации, проводили через две смены ксилола и заключали в бальзам. Полученные препараты исследовали под световым микроскопом Leica DM1000. Качественно оценивали интенсивность и клеточный состав воспалительного инфильтрата в очагах гепатита и пневмонии, а также степень дегенеративных и пролиферативных процессов в ткани печени и легких.

На каждом срезе печени подсчитывали общее число очагов аденовирусного гепатита. Размеры (по длинной и короткой оси) очагов измеряли в миллиметрах на экране монитора при ув. 40. Приблизительный объем очага рассчитывали по формуле  $V = ab^2/2$ , где  $V$  — искомый объем очага,  $a$  и  $b$  — размеры очага в миллиметрах по длинной и короткой оси соответственно. Кроме того, в каждом очаге подсчитывали количество инфицированных клеток с увеличенным гиперхромным ядром с включениями в ядре и цитоплазме.

**Статистическая обработка данных.** Статистическую обработку результатов (расчет средних значений и стандартных отклонений) проводили при помощи программы Microsoft Excel. Достоверность различий оценивали по критерию Стьюдента. Достоверными считали различия между группами, если параметр  $p$  не превышал 0,05.

### Результаты и обсуждение

В ходе опыта по определению активности Ингавирин® у животных случаи неспецифической смертности в контрольной группе интактных животных отсутствовали. Данные по репродукции вируса в ткани печени и легких лабораторных животных приведены в табл. 1.

Из представленных результатов видно, что аденовирус человека 5 типа эффективно размножается в печени

Репликация аденовируса 5 типа в органах новорожденных сирийских хомяков при подкожном заражении и воздействии химиопрепаратов

Доза препарата, мг/кг	Титр вируса в печени, lg TCID <sub>50</sub> /0,1 мл	Титр вируса в легких, lg TCID <sub>50</sub> /0,1 мл
Ингавирин® 30	3,4 ± 0,2, p = 0,022	3,5 ± 0,2, p = 0,016
Арбидол® 100	4,0 ± 0,2, p = 0,324	3,9 ± 0,3, p = 0,142
Контроль вируса	4,3 ± 0,3	4,5 ± 0,2

и легких новорожденных хомяков, достигая к 3-м суткам после инфицирования титров 4,3—4,5 lgTCID<sub>50</sub>/0,1 мл. Как в печени, так и в легких применение Ингавирина® приводило к достоверному снижению инфекционной активности аденовируса приблизительно на порядок. Использование препарата сравнения Арбидола® также несколько снижало репликативную активность вируса в тканях, однако это снижение было менее выражено по сравнению с эффектом Ингавирина® и достоверно не отличалось от контрольных значений.

При обследовании печени у всех инфицированных животных на 3-й день после заражения обнаруживали светлые очаги воспаления. Микроскопически эти очаги оказывались участками деструкции печеночной паренхимы, вызванной специфическим поражением гепатоцитов и неспецифическим повреждением печеночных балок местной воспалительной реакцией. Специфическое поражение печеночных клеток проявлялось в увеличении размеров ядер, их деформации и формировании в них эозинофильных или базофильных внутриядерных включений. Неспецифическое повреждение гепатоцитов было связано с лейкоцитарной инфильтрацией печеночной паренхимы и ферментативной деструкцией клеток в очаге воспаления с образованием телец Каунсилмена (рис. 1, а). Легкие выглядели отечными, межальвеолярные перегородки были утолщены (рис. 2, а), в интерстиции отмечали отдельные инфицированные клетки, содержащие гиперхромные ядра и окруженные клетками воспалительного инфильтрата (рис. 3, а).

Применение Ингавирина® приводило к заметной нормализации структуры органов инфицированных животных. Так, в печени очаги деструкции ткани занимали меньшую площадь и содержали намного меньше вирусинфицированных клеток по сравнению с контролем без препаратов. Следует отметить, что и за пределами

очагов аденовирусного гепатита в отличие от сильно вакуолизированных гепатоцитов контрольных животных (см. рис. 1, а), клетки печени выглядели интактными (рис. 1, б). Известно, что печень является основным органом катаболизма токсических соединений, в том числе продуктов распада клеток, образующихся в очагах некроза. Морфологическим проявлением токсического действия таких продуктов на гепатоциты является интенсивная вакуолизация последних, и в этом смысле наблюдаемый эффект Ингавирина® можно трактовать как проявление цитопротекторного действия препарата.

Легкие животных, получавших Ингавирин®, выглядели воздушными, очаги пневмонии были меньше в размерах, межальвеолярные перегородки были слабоотечны (см. рис. 2, а, б). Эпителий альвеол и бронхов был интактен, инфицированные клетки с гиперхромными ядрами встречались намного реже по сравнению с контрольными животными, не получавшими лечения (см. рис. 3, а, б).

Морфометрические показатели аденовирусного гепатита в контрольных и опытных группах животных суммированы в табл. 2.

Таким образом, в ходе проведенного доклинического исследования действия Ингавирина® при диссемини-

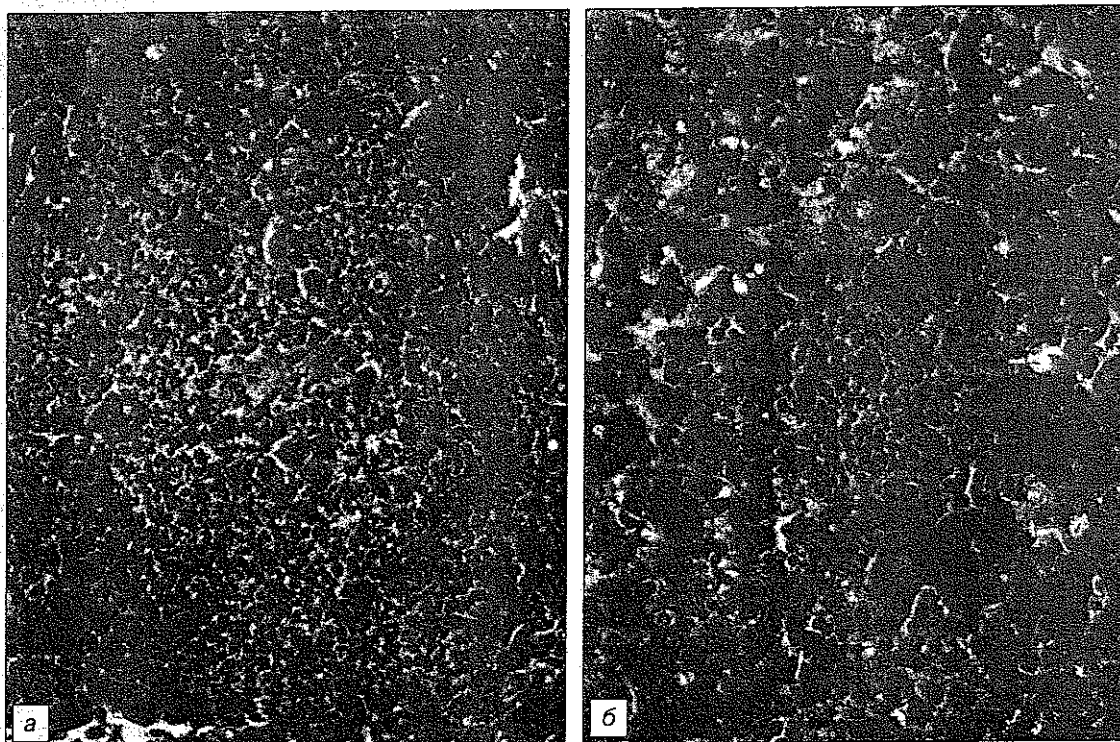


Рис. 1. Очаговый аденовирусный гепатит у новорожденного сирийского хомяка на 3-й день после заражения аденовирусом 5 типа. Очаговая воспалительная инфильтрация печеночной стромы, специфическое аденовирусное поражение ядер печеночных клеток (указаны стрелками).

а — без применения препаратов, б — в условиях лечебного использования Ингавирина® (30 мг/кг); окраска гематоксилином и эозином, ув. 400.

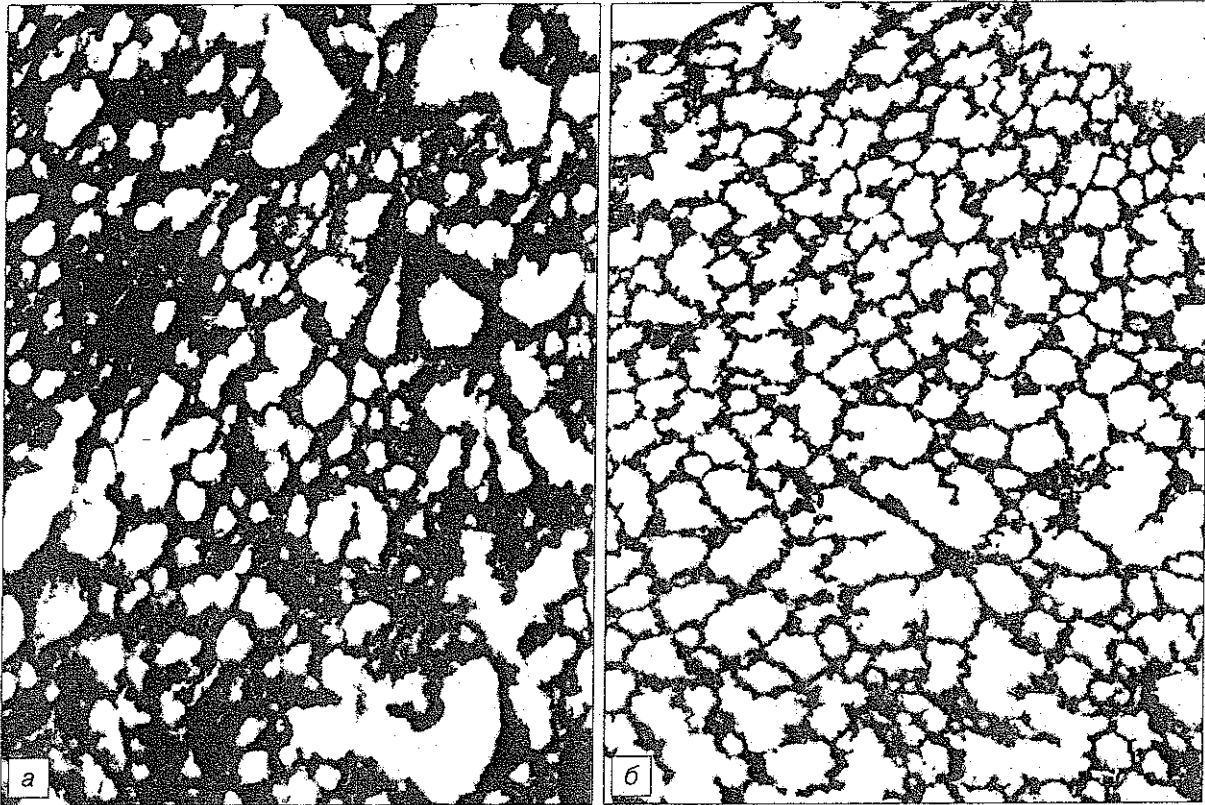


Рис. 2. Аденовирусная пневмония у новорожденного сирийского хомяка на 3-й день после заражения аденовирусом 5 типа.  
 а — без применения препаратов, б — в условиях применения Ингавирина®. Окраска гематоксилином и эозином, ув. 100.

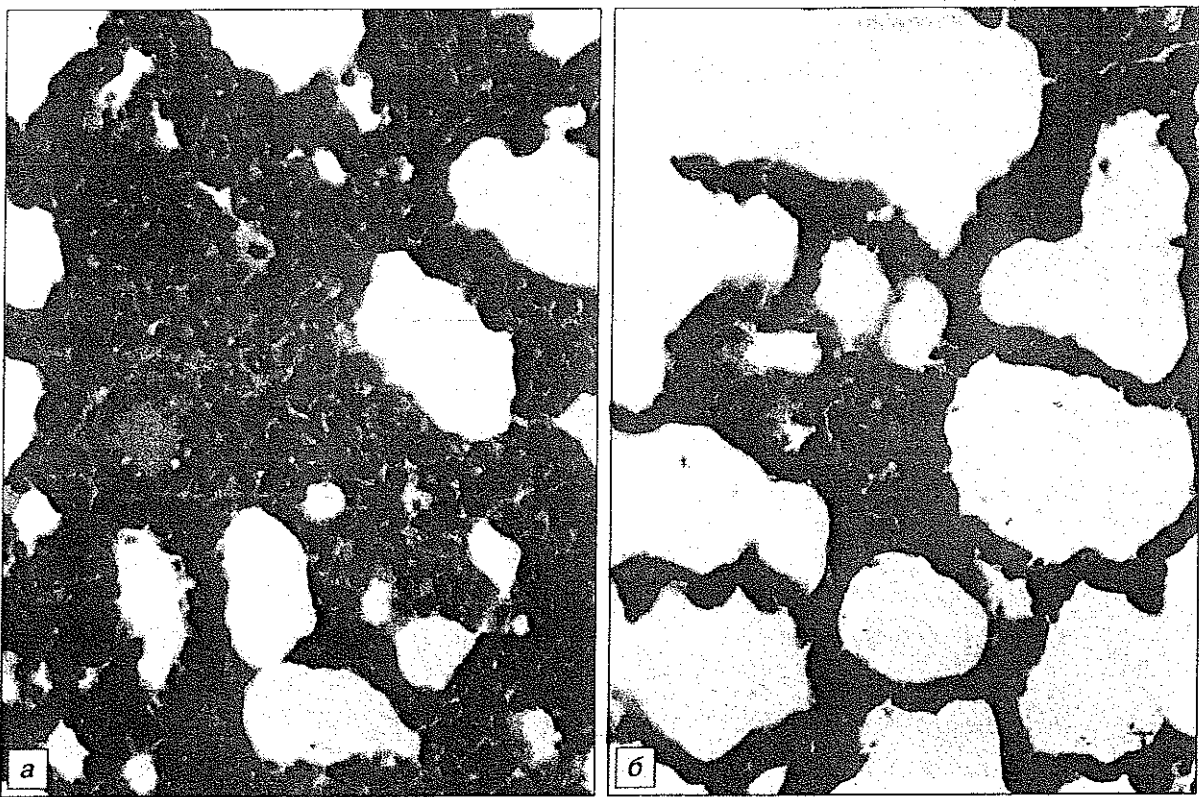


Рис. 3. Аденовирусная пневмония у новорожденного сирийского хомяка на 3-й день после заражения аденовирусом 5 типа.  
 а — без применения препаратов, б — в условиях применения Ингавирина®. Окраска гематоксилином и эозином, ув. 400.

Таблица 2

Морфометрические показатели ткани печени новорожденных сирийских хомяков при экспериментальном аденовирусном гепатите в условиях применения химиопрепаратов

Доза препарата, мг/кг	Объем очага, $\times 10^4$ мм <sup>3</sup>	Число инфицированных клеток		
		$p$ (KB)	$p$ (KB)	$p$ (KB)
Ингавирин® 30	32 500 $\pm$ 2794	0,000	1,9 $\pm$ 1,5	0,000
Арбидол® 100	50 804 $\pm$ 3986	0,586	6,3 $\pm$ 0,3	0,070
Контроль вируса	54 045 $\pm$ 4394	1,000	7,1 $\pm$ 0,3	1,000

рованной аденовирусной инфекции у животных показано, что препарат снижает инфекционный титр вируса в органах, а также способствует нормализации структуры ткани как специфически, снижая количество инфицированных клеток в очагах воспаления, так и неспецифически, проявляя в отношении гепатоцитов цитопротекторные свойства.

Арбидол® в использованных дозах также проявлял некоторую тенденцию к снижению показателей интенсивности патологического процесса, однако ни в одном случае отличия от контрольной группы не достигали статистически достоверных значений, что говорит о преимуществе Ингавирина® перед препаратом сравнения.

Ранее в опытах на клеточных культурах, инфицированных аденовирусом, нами была показана способность Ингавирина® препятствовать нормальному процессу формирования вирионов аденовируса, а именно упаковке генома в капсиды [1]. Это приводило к снижению инфекционности вирусного потомства приблизительно на 1—1,5 порядка. Возможно, этот эффект лежит в основе противовирусного действия Ингавирина® и в опытах *in vivo*, продемонстрированного в данной работе. Применение Ингавирина® не приводило к достоверному снижению количества очагов в печени (данные не представлены), однако существенно снижало их размеры. В использованной методике эксперимента препарат применяли по лечебной схеме (начиная с 12 ч после инфицирования), что исключает его влияние на процесс первичной сорбции вирионов на рецепторы гепатоцитов. Однако снижение в дальнейшем размеров очагов воспаления в печени, а также трехкратное уменьшение количества инфицированных клеток в пределах каждого очага свидетельствует о том, что Ингавирин® препятствует дальнейшему развитию аденовирусного гепатита у животных, влияя на более поздние процессы вирусной репродукции. То же можно сказать и о патологическом процессе в легких.

Дополнительным свойством Ингавирина®, выявленным в настоящем исследовании, несомненно, является его цитопротекторное действие в отношении клеток печени, неспецифически поврежденных в ходе развития инфекционного процесса (см. рис. 1, а, б). Результаты настоящей работы хорошо согласуются с данными, полученными в предыдущем исследовании на клеточной культуре [1]. Сочетание в одном препарате выраженных противовирусных и цитопротекторных свойств является важным преимуществом и придает ему самостоятельную значимость в терапии аденовирусной инфекции.

Полученные результаты свидетельствуют о выраженном противовирусном действии Ингавирина® в отношении аденовируса человека на модели *in vivo*, что позволяет ожидать подобного эффекта при клиническом использовании.

- Zarubaev V. B., Slita A. V., Sirotkin A. K., Nebolsin B. E., Kiselev O. I. Экспериментальное изучение противовирусной активности Ингавирина в отношении аденовируса человека // Антибиотики и химиотер. — 2010. — Т. 55, № 9—10. — С. 19.
- Abarca V.K., Le Corre P. N., Perret P. C. et al. Disseminated and fatal adenovirus infection in an immunocompromised child // Rev. Chilena Infectol. — 2008. — Vol. 25, № 2. — P. 127—132.
- Abed Y., Boivin G. Treatment of respiratory virus infections // Antiviral Res. — 2006. — Vol. 70, № 2. — P. 1—16. Epub 2006 Feb 14. Review.
- Alexeeva I., Dyachenko N., Nosach L. et al. 6-azacytidine-compound with wide spectrum of antiviral activity // Nucleosid. Nucleotid. Nucl. Acids. — 2001. — Vol. 20. — P. 1147—1152.
- Andersson E. K., Strand M., Edlund K. et al. Small molecule screening using a whole cell viral replication reporter gene assay identifies 2-[[2-(benzoylamino)benzoyl]amino]-benzoic acid as a novel anti-adenoviral compound // Antimicrob. Agents Chemother. — 2010. Jun 28.
- Arav-Boger R., Echavarría M., Forman M. et al. Clearance of adenoviral hepatitis with ribavirin therapy in a pediatric liver transplant recipient // Pediatr. Infect. Dis. — 2000. — Vol. 19, № 11. — P. 1097—1100.
- Azbug M. J., Levin M. J. Neonatal adenovirus infection: four patients and review of the literature // Pediatrics. — 1991. — Vol. 87. — P. 890—896.
- Bordignon P., Carret A. S., Venard V. et al. Treatment of adenovirus infections in patients undergoing allogeneic hematopoietic stem cell transplantation // Clin. Infect. Dis. — 2001. — Vol. 32, № 9. — P. 1290—1297.
- Chen F. E., Liang R. H., Lo J. Y. et al. Treatment of adenovirus-associated haemorrhagic cystitis with ganciclovir // Bone Marrow Transplant. — 1997. — Vol. 20, № 11. — P. 997—999.
- Das A., Trousdale M. D., Ren S., Lien E. J. Inhibition of herpes simplex virus type 1 and adenovirus type 5 by heterocyclic Schiff bases of aminohydroxyguanidinetosylate // Antiviral Res. — 1999. — Vol. 44, № 3. — P. 201—208.
- Erdman D. D., Xu W., Gerber S. I. et al. Molecular epidemiology of adenovirus type 7 in the United States, 1966—2000 // Emerg. Infect. Dis. — 2002. — Vol. 8. — P. 269—277.
- Hierholz J. C. Adenoviruses in the immunocompromised host // Clin. Microbiol. Rev. — 1992. — Vol. 5. — P. 262—274.
- Mosmann T. Rapid colorimetric assay for cellular growth and survival: application to proliferation and cytotoxicity assays // J. Immunol. Meth. — 1983. — Vol. 65, № 1—2. — P. 55—63.
- Munoz F. M., Piedra P. A., Demmler G. J. Disseminated adenovirus disease in immunocompromised and immunocompetent children // Clin. Infect. Dis. — 1997. — Vol. 27. — P. 1197—1200.
- Rautenschlein S., Miller R. L., Sharma J. M. The inhibitory effect of the imidazoquinolinamine S-28828 on the pathogenesis of a type II adenovirus in turkeys // Antiviral Res. — 2000. — Vol. 46, № 3. — P. 195—205.
- Rosario R. F., Kimbrough R. C., Van Buren D. H., Laski M. E. Fatal adenovirus serotype-5 in a deceased-donor renal transplant recipient // Transplant. Infect. Dis. — 2006. — Vol. 8, № 1. — P. 54—57.
- Ruuskanen O., Meurman O., Sarkkinen H. Adenoviral diseases in children: a study of 105 cases // Pediatrics. — 1985. — Vol. 76. — P. 79—83.
- Shetty A. K., Gans H. A., So S. et al. Intravenous ribavirin therapy for adenovirus pneumonia // Pediatr. Pulmonol. — 2000. — Vol. 29, № 1. — P. 69—73.
- Wadell G. Molecular epidemiology of human adenoviruses // Curr. Top. Microbiol. Immunol. — 1984. — Vol. 110. — P. 191—220.
- Weber J. M., Ruzindana-Umunyana A., Imbeault L., Sircar S. Inhibition of adenovirus infection and adenain by green tea catechins // Antiviral Res. — 2003. — Vol. 58, № 2. — P. 167—173.
- Zarubaev V. V., Slita A. V., Sukhinin V. P. et al. Effect of 6-azacytidine on the course of experimental adenoviral infection in newborn Syrian hamsters // J. Chemother. — 2007. — Vol. 19, № 1. — P. 44—51.
- Zhang Y., Schneider R. J. Adenovirus inhibition of cellular protein synthesis and the specific translation of late viral mRNAs // Semin. Virol. — 1993. — Vol. 4. — P. 229—236.